

УДК 547.814.5:547.455.623*233.1:616.611-002

<https://doi.org/10.24959/cphj.18.1470>**С. К. Шебеко, І. А. Зупанець, В. В. Пропіснова, А. С. Шаламай***Національний фармацевтичний університет
ПАТ НВЦ «Борщагівський ХФЗ»*

ГІСТОМОРФОЛОГІЧНЕ ДОСЛІДЖЕННЯ НЕФРОПРОТЕКТОРНИХ ВЛАСТИВОСТЕЙ ГЛЮКВАМІНУ ПРИ ЕКСПЕРИМЕНТАЛЬНОМУ ГЛОМЕРУЛОНЕФРИТІ

Гломерулонефрит є однією з головних причин виникнення хронічної хвороби нирок (ХХН). Розвиток даної патології призводить до неминучої ниркової недостатності та інвалідизації хворих. Тому при пошуку нових засобів лікування ХХН доцільним є дослідження їх нефропротекторних властивостей за умов розвитку експериментального гломерулонефриту.

Мета дослідження. Експериментальне вивчення впливу препарату Глюквамін на морфологічну структуру ниркової тканини щурів із гломерулонефритом для обґрунтування доцільності застосування в терапії ХХН.

Матеріали та методи. Дослідження проводили на моделі активного нефриту Хеймана на 50 щурах. Для оцінки нефропротекторних властивостей дослідних препаратів на 120 добу експерименту у тварин проводили гістоморфологічне вивчення нирок за допомогою стандартних методів світлової мікроскопії.

Результати. В ході дослідження було показано, що після введення Глюкваміну впродовж двох місяців під його впливом у щурів з гломерулонефритом спостерігалось значне покращення морфологічної структури нирок порівняно з групою контрольної патології. Препарат сприяв збереженню нормальної цитоархітекtonіки нефронів, зменшував прояви в них проліферативних і деструктивних процесів та дегенеративно-дистрофічні зміни нефроцитів. При цьому за ступенем нефропротекторного впливу Глюквамін перевершував активність препаратів порівняння кверцетину та леспефрину.

Висновки. За умов розвитку гломерулонефриту у щурів Глюквамін чинить виразний протекторний вплив на морфоструктуру ниркової тканини, що підтверджує його нефропротекторні властивості, а, отже, є перспективним засобом лікування ХХН.

Ключові слова: глюквамін; нефропротекторна дія; гломерулонефрит; гістоморфологічне дослідження

S. K. Shebeko, I. A. Zupanets, V. V. Propisnova, A. S. Shalamay*National University of Pharmacy
PJSC SIC "Borshchahivskiy CPP"*

The histomorphological study of the nephroprotective properties of Gluquamine in the experimental glomerulonephritis

Glomerulonephritis is one of the main causes of the onset of chronic kidney disease (CKD). Development of this pathology leads to imminent renal failure and disability of patients. Therefore, when searching for new agents for CKD treatment it is advisable to study their nephroprotective properties in the conditions of development of the experimental glomerulonephritis.

Aim. To study experimentally the effect of Gluquamine on the morphological structure of the renal tissue in rats with glomerulonephritis in order to substantiate the feasibility of its use in CKD therapy.

Materials and methods. The study was carried out on the model of active Heymann nephritis using 50 rats. To assess the nephroprotective properties of the drugs studied on day 120 of the experiment the histomorphological study of the kidneys was carried out in animals using the standard methods of bright field microscopy.

Results. In the course of the study it was shown that after administration of Gluquamine for two months there was a significant improvement of the morphological structure of the kidneys under its effect in rats with glomerulonephritis compared to the control pathology group. The drug contributed to preservation of the normal cytoarchitectonics of nephrons, reduced manifestations of proliferative, destructive processes and degenerative-dystrophic changes in nephrocytes. At the same time, by the degree of the nephroprotective effect Gluquamine was superior to the activity of the reference drugs quercetin and lespephril.

Conclusions. Under the conditions of the glomerulonephritis development in rats Gluquamine has a pronounced protective effect on the morphology of the renal tissue, and it confirms its nephroprotective properties. Therefore, it is a promising drug for CKD therapy.

Key words: gluquamine; nephroprotective action; glomerulonephritis; histomorphological study

С. К. Шебеко, И. А. Зупанец, В. В. Прописнова, А. С. Шаламай*

*Национальный фармацевтический университет
ПАО НПЦ «Борщаговский ХФЗ»**

Гистоморфологическое исследование нефропротекторных свойств Глюквamina при экспериментальном гломерулонефрите

Гломерулонефрит является одной из главных причин возникновения хронической болезни почек (ХБП). Развитие данной патологии приводит к неминуемой почечной недостаточности и инвалидизации больных. Поэтому при поиске новых средств лечения ХБП целесообразно изучение их нефропротекторных свойств в условиях развития экспериментального гломерулонефрита.

Цель исследования. Экспериментальное изучение влияния препарата Глюквamin на морфологическую структуру почечной ткани крыс с гломерулонефритом для обоснования целесообразности применения в терапии ХБП.

Материалы и методы. Исследование проводили на модели активного нефрита Хеймана на 50 крысах. Для оценки нефропротекторных свойств исследуемых препаратов на 120 сутки эксперимента у животных проводили гистоморфологическое изучение почек с помощью стандартных методов световой микроскопии.

Результаты. В ходе исследования было показано, что после введения Глюквamina в течение двух месяцев под его влиянием у крыс с гломерулонефритом наблюдалось значительное улучшение морфологической структуры почек по сравнению с группой контрольной патологии. Препарат способствовал сохранению нормальной цитоархитектоники нефронов, уменьшал проявления в них пролиферативных, деструктивных процессов и дегенеративно-дистрофические изменения нефроцитов. При этом по степени нефропротекторного влияния Глюквamin превосходил активность препаратов сравнения кверцетин и леспефрил.

Выводы. В условиях развития гломерулонефрита у крыс Глюквamin оказывает выраженное протекторное влияние на морфоструктуру почечной ткани, что подтверждает его нефропротекторные свойства, а, следовательно, является перспективным средством лечения ХБП.

Ключевые слова: глюквamin; нефропротекторное действие; гломерулонефрит; гистоморфологическое исследование

Гломерулонефрит (ГН) є відомим захворюванням сечовидільної системи, що призводить до виникнення хронічної хвороби нирок (ХХН). Згідно з даними статистики він посідає третє місце серед причин розвитку термінальної стадії ХХН та складає 2 % у загальній групі пацієнтів терапевтичного профілю [1]. Розвиток ГН призводить до неминучої ниркової недостатності та інвалідизації пацієнтів [2]. На сьогоднішній день у медичній практиці відсутні ефективні засоби лікування ГН, тому пошук нових ефективних нефропротекторів є актуальною задачею сучасної експериментальної фармакології.

Перспективним підходом у вирішенні даної проблеми є створення комбінованих препаратів, що містять мембранопротектори та антиоксиданти природного походження, серед властивостей яких є нефропротекторний вплив за різними механізмами дії. З цієї групи засобів слід виділити Глюквamin, що у своєму складі містить похідні глюкозаміну (глюкозаміну гідрохлорид і N-ацетилглюкозамін) та кверцетин із співвідношенням 3 : 1, яке характеризується найвищим рівнем нефропротекторної активності [3]. На вітчизняному фармацевтичному ринку Глюквamin представлений у вигляді дієтичної добавки виробництва ПАТ НВЦ «Борщагівський ХФЗ» (Україна). У попередніх експериментальних дослідженнях нами було доведено високу ефективність Глюквaminу при розвитку уражень нирок різного походження, в тому числі аутоімунного, тубулярного та діабетичного [4, 5, 6].

Виходячи з вищевикладеного, науковий інтерес представляє поглиблене дослідження неф-

ропротекторних властивостей Глюквaminу із застосуванням гистоморфологічних методів, що характеризуються найбільшою об'єктивністю оцінки захисної дії на структуру нирок. Тому метою дослідження стало експериментальне вивчення впливу препарату Глюквamin на морфологічну структуру ниркової тканини щурів із ГН для обґрунтування доцільності застосування в терапії ХХН.

Матеріали та методи

При проведенні дослідження використовували 50 білих нелінійних щурів масою 180-200 г, які утримувались на стандартному харчовому раціоні віварію при вільному доступі до питної води, постійній вологості та температурному режимі [7]. Усі процедури проводились у відповідності до директиви Ради ЄС 86/609/ЄЕС від 24 листопада 1986 року про дотримання законів, постанов та адміністративних положень держав ЄС з питань захисту тварин, які використовуються для експериментальної та іншої наукової мети [8].

У якості моделі ГН використовували активний нефрит Хеймана, який відтворювали шляхом імунізації тварин 20 % емульсією коркового шару нирок в сполученні (1:1) з повним ад'ювантом Фрейнда («Sigma», США) [9]. Імунізуючу суміш вводили тваринам у дозі 7,4 мл/кг у п'ять ділянок тіла – підшкірно в пахові та пахові зони, а також внутрішньоочеревинно. Через 4 тижні з метою потенціювання аутоімунного процесу введення імунізуючої суміші повторювали.

Усі тварини були розділені на 5 груп по 10 щурів наступним чином: інтактний контроль;

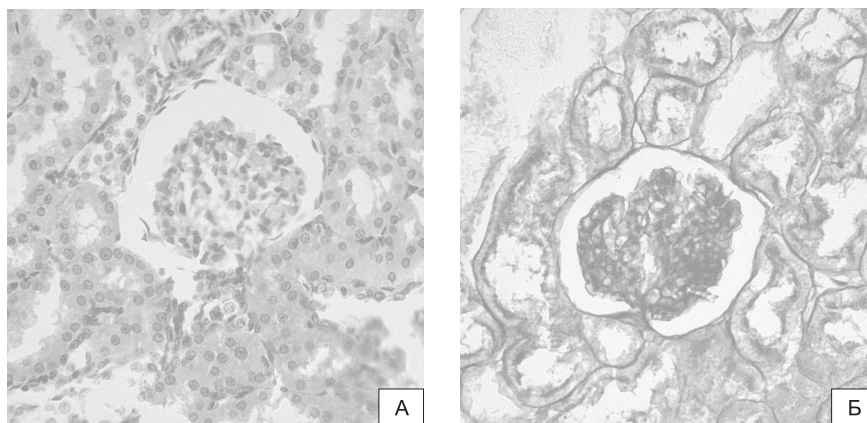


Рис. 1. Морфоструктура нирок інтактних щурів.

А – гломерули та канальцевий апарат нормальної будови. ГЕ. 3б. 400.

Б – базальні мембрани нормальної щільності, зовнішній листок капсули тонкий. ШИК-реакція. 3б. 400

контрольна патологія; щури з ГН, які отримували Глюквамін у дозі 80 мг/кг (ED_{50} за нефропротекторною активністю [10]); щури з ГН, які отримували препарат Квертин (ПАТ НВЦ «Борщагівський ХФЗ», Україна) в еквівалентній дозі 20 мг/кг за кверцетином; щури з ГН, які отримували препарат порівняння Леспефрил (ПАТ «Лубнифарм», Україна) у дозі 2,2 мл/кг (середня терапевтична доза для людини, перерахована за константами біологічної активності [11]). Тест-зразки усіх засобів вводились внутрішньошлунково щоденно, починаючи з 60 доби експерименту впродовж 2 місяців.

Гістоморфологічне вивчення нирок щурів проводили на 120-у добу експерименту стандартними методами світлової мікроскопії [12]. Тварин виводили з досліду, нирки вилучали та піддавали негайній фіксації в 10 % розчині нейтрального забуференого формаліну (рН 7,2-7,4). Після цього матеріал піддавали дегідратації в спиртах зростаючої концентрації і далі заливали в целюлін-парафін за стандартною методикою. З блоків виготовляли зрізи товщиною 5-7 мкм, які забарвлювали гематоксиліном-еозином (ГЕ) з метою оглядового аналізу та ставили ШИК-реакцію (забарвлення Шифф-йодною кислотою) для визначення стану мембранних структур. Мікроскопічне дослідження та фотофіксацію мікропрепаратів проводили із застосуванням дослідницького модульного світлопольного мікроскопу «В-1000BF» («Optika», Італія) із цифровою камерою «Optikam HDMI Pro» («Optika», Італія). Кратність збільшення мікроскопу виставляли у межах $\times 100$ – $\times 400$ у залежності від задач дослідження.

Результати та їх обговорення

Результати мікроскопічного дослідження свідчать, що на 120 добу експерименту у щурів групи контрольної патології виникає морфологічна картина ГН, на відміну від інтактної групи,

де виявлялась ниркова тканина нормальної будови без будь-яких патологічних змін (рис. 1).

У більшості мікропрепаратів нелікованих тварин підвищується частка гіпертрофованих гломерул, що досягається за рахунок розширення просвітів капілярів і дифузійної мезангіальної проліферації, яка призводить до розширення мезангіального простору. Судинні петлі часто зростаються з капсулою клубочка, що призводить до звуження, а іноді і зникнення сечового простору (рис. 2А). Поєднання цих двох чинників – розширення капілярів клубочка і звуження сечового простору призводить до зниження фільтраційної здатності органу.

У деяких випадках патологічний процес посилюється розвитком фібропластичних явищ, що призводять до зміни архітекtonіки гломерул. У деяких з'являється підкреслена дольчастість структури без помітного збільшення розмірів. У інших – капілярні петлі колабовані, у зв'язку з чим клубочок здається ніби «підтиснутим». Відзначається виражена проліферативна реакція мезангію, особливо в осьових відділах гломерул (рис. 2Б). У деяких полях зору спостерігаються екземпляри, що гинуть – колабміровані або ішемічно змінені клубочки.

У багатьох гломерулах відзначається локальне або тотальне потовщення базальних мембран та зовнішнього листка капсули. Це підтверджується забарвленням ШИК-реакцією: паріетальні листки капсули виглядають нерівномірно потовщеними. Щіточкова облямівка епітеліоцитів, що вистилають просвіти каналців, або зруйнована, або майже не має характерного забарвлення (рис. 2В).

Зовсім інша морфологічна картина спостерігалась при застосуванні Глюкваміну. У половині мікропрепаратів виявлені зміни можна охарактеризувати як слабкі, що зачіпають незначну частину фільтраційного апарату. Гломерули при цьому, як правило, практично без змін. Клубочки

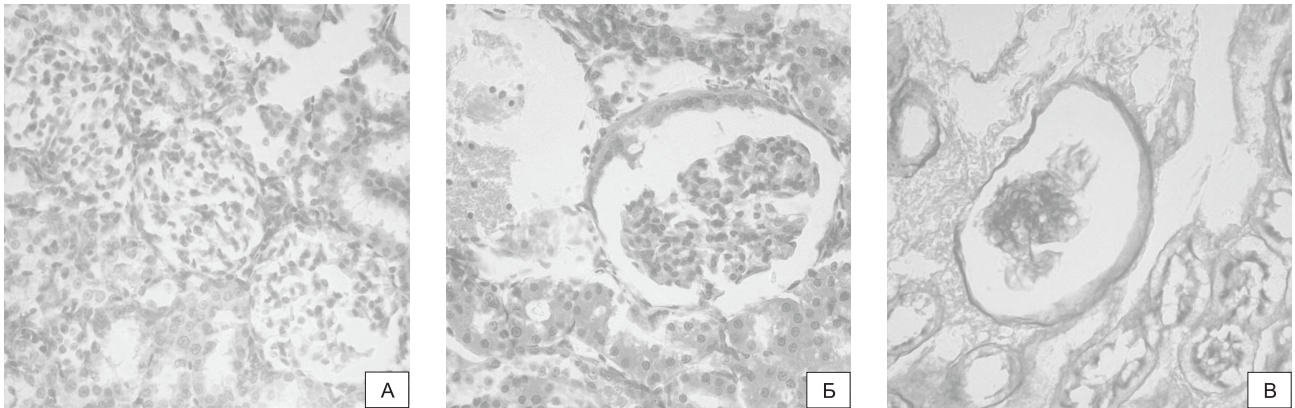


Рис. 2. Морфоструктура нирок щурів з ГН.

А – гломерули з вираженою проліферацією мезангію і звуженням сечового простору. ГЕ. 3б. 400.

Б – колампірований клубочок з проліферацією мезангію. ГЕ. 3б. 400.

В – потовщення парієтального листка капсули та базальних мембран клубочків з накопиченням ШІК-позитивного матеріалу. ШІК-реакція. 3б. 400

з тонких петель капілярів вільно лежать у сечовому просторі, який дещо звужений у порівнянні з інтактом, але зрощення судинних петель з капсулою не спостерігається, сечовий простір, в тій чи іншій мірі, виявляється завжди (рис. 3А). Товщина зовнішнього листка капсули та щільність базальних мембран – нижче значень контрольної патології і максимально наближена до інтактних показників, що підтверджується забарвленням ШІК (рис. 3Б). Зміни в каналцях обмежуються незначним сплюсненням нефротелію і осередковою дезорганізацією ядер (рис. 3А).

У інших тварин інтенсивність змін була трохи вищою. У частині субкапсулярних клубочків відзначалась проліферація мезангію і осередкове потовщення зовнішнього листка капсули (рис. 3В). У звивистих каналцях виявлялись осередки проліферації епітелію. В одиничних каналцях епітелій ущільнюється, але розширення просвітів не відбувається. Просвіти більшості каналців відкриті з невеликими варіаціями і облямовані низьким призматичним епіте-

лієм. Проліферативних процесів в інтерстиціальній тканині виявлено не було.

Значно менший ступінь нефропротекторного впливу спостерігався при застосуванні Квертину. Тут у більшого, ніж у попередній групі числа щурів відзначалися зміни середнього і вираженого ступеня тяжкості і, відповідно, знижувався відсоток тварин зі слабо вираженими змінами (рис. 4А, 4Б).

Частка гіпертрофованих і «підтиснутих» судинних клубочків була меншою, ніж у нелікованих тварин. Спостерігалась помірна проліферація мезангіальних клітин. Середня площа тілець і клубочків вірогідно нижча за інтактні показники, що свідчить про розвиток склеротичних процесів. Сечовий простір звужений, подекуди судинні петлі зростаються з зовнішнім листком капсули (рис. 4А). Остання потовщена менше, ніж у контрольній патології, що виявляється при фарбуванні ШІК-реакцією. У гломерулах спостерігається накопичення ШІК-позитивного матеріалу (рис. 4В).

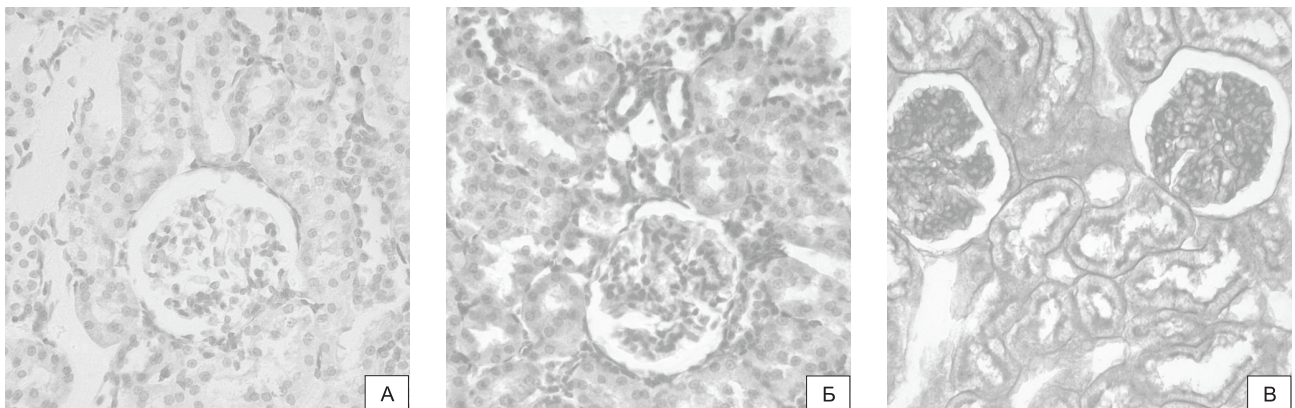


Рис. 3. Морфоструктура нирок щурів з ГН під впливом Глюкзаміну.

А – практично нормальна будова гломерулярного та каналцевого апаратів. ГЕ. 3б. 400.

Б – парієтальний листок капсули без ознак потовщення, помітна щіточкова облямівка. ШІК-реакція. 3б. 400.

В – клубочок з помірною проліферацією мезангію, парієтальний листок капсули осередково потовщений. ГЕ. 3б. 400

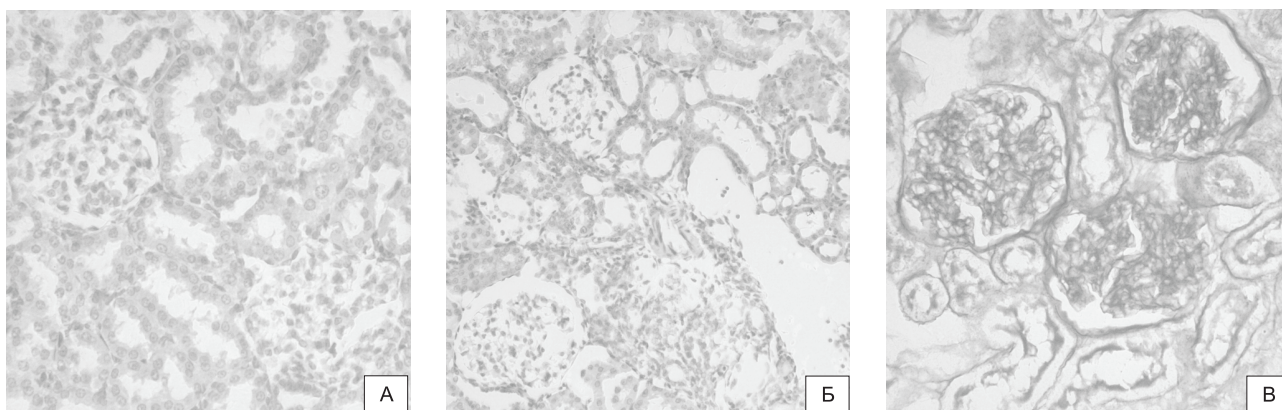


Рис. 4. Морфоструктура нирок щурів з ГН під впливом Квертину.

А – гломерула з майже відсутнім сечовим простором, помірна проліферація мезангію. ГЕ. 36. 400.

Б – кістоподібно розширені каналці вистелені сплющеним епітелієм. ГЕ. 36. 400.

В – парієтальний листок капсули потовщений, у гломерулах накопичення ШИК-позитивного матеріалу, помітна щіткова облямівка. ШИК-реакція. 36. 400

Більш вираженими є дегенеративно-дистрофічні зміни каналцевого епітелію і неоднорідність його будови: окремі каналці кори розширені до розмірів маленьких кіст і вистелені сплющеним епітелієм; у сусідніх каналцях епітелій активно проліферує, заповнюючи просвіт. При цьому ядра коливаються в розмірах, а їх нуклеоплазма часто виглядає просвітленою, хроматин ущільнюється і зосереджується по периферії ядра (рис. 4Б).

Мікроскопічні зміни нирок тварин, які отримували препарат порівняння Леспефрил, були подібні до тварин з групи контрольної патології, але з меншим ступенем проявів. У більшості мікропрепаратів спостерігались збільшені у розмірах гломерули з проліферацією мезангію, розширенням мезангіального та зменшенням сечового простору (рис. 5А). Подекуди виявляються колабовані клубочки та розділення гломерулярних капілярів на окремі сегменти (рис. 5Б). Зустрічаються одиничні клубочки з ознаками

інфільтрації лейкоцитарними клітинами, що може бути розцінено як прояв імунозапальної реакції. У базальних мембранах, парієтальному та вісцеральному листках капсули клубочків спостерігається помірне накопичення ШИК-позитивного матеріалу. Мембрани потовщуються і набувають інтенсивного червоно-рожевого кольору (рис. 5В).

У каналцях спостерігаються ознаки помірної проліферації сплющеного епітелію та клітин сполучнотканинного походження. У цитоплазмі епітеліоцитів накопичуються еозинофільні дифузно розташовані маси, клітинні ядра зміщуються до розрихлених апікальних полюсів (рис. 5А, 5Б).

Таким чином, результати дослідження свідчать про те, що за умов розвитку у щурів ГН дослідний препарат Глюквамін чинить найвиразнішу нефропротекторну дію, сприяючи збереженню нормальної цитоархітектоники ниркової тканини за несприятливих умов розвитку патологічного процесу, зменшуючи прояви у ній

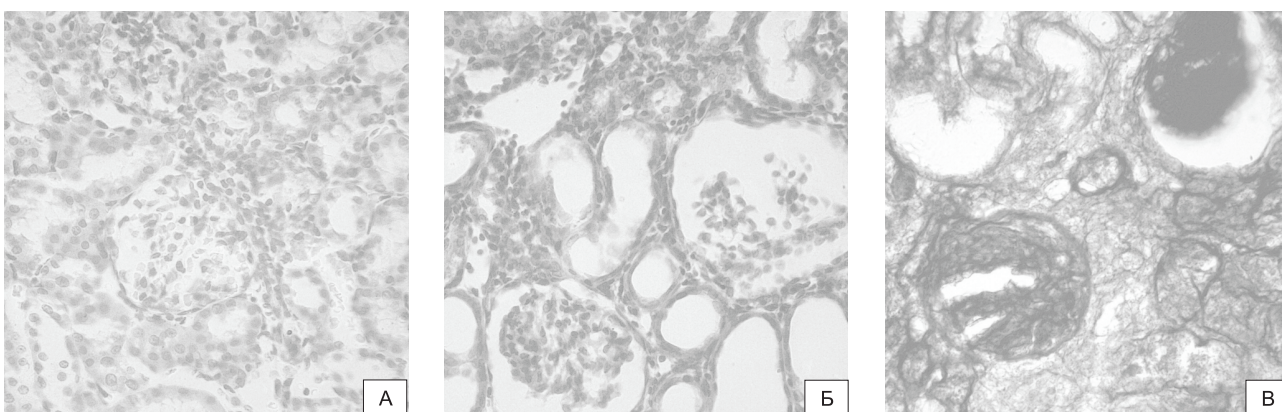


Рис. 5. Морфоструктура нирок щурів з ГН під впливом Леспефрилу.

А – клубочок зі звуженим сечовим простором, проліферація мезангіальних та епітеліальних клітин. ГЕ. 36. 400.

Б – проліферація епітеліальних та сполучнотканинних клітин, кістоподібно розширені каналці. ГЕ. 36. 400.

В – парієтальний листок капсули та базальні мембрани потовщені. ШИК-реакція. 36. 400

проліферативних і деструктивних процесів та дегенеративно-дистрофічних змін нефроцитів. При цьому за ступенем нефропротекторного впливу Глюкзамін перевершував активність препаратів порівняння.

ВИСНОВКИ

1. Дослідний препарат Глюкзамін, що містить глюкозаміну гідрохлорид, N-ацетилглюкозамін та кверцетин, у щурів з ГН чинить виражений захисний вплив на морфоструктуру ниркової

тканини, що підтверджує його нефропротекторні властивості.

2. За ступенем нефропротекторного впливу Глюкзамін переважає дію препаратів порівняння Квертину та Леспефрину.

3. Препарат Глюкзамін є перспективним для подальшого експериментального вивчення з метою впровадження у комплексне лікування хворих на ХНН, у тому числі, аутоімунного походження.

Конфлікт інтересів: відсутній.

Перелік використаних джерел інформації

1. Нефрологія : національний підруч. / за ред. Л. А. Пирога, Д. Д. Іванова. – Донецьк : Видавець Заславський, 2014. – 292 с.
2. Скворцов, В. В. Клиническая нефрология : краткий курс / В. В. Скворцов, А. В. Тумаренко. – СПб : СпецЛит, 2017. – 199 с.
3. Шебеко, С. К. Порівняльне експериментальне дослідження нефропротекторних властивостей похідних глюкозаміну у комбінації з кверцетином / С. К. Шебеко // Укр. біофармац. журн. – 2017. – № 5 (52). – С. 40–44. <https://doi.org/10.24959/ubphj.17.139>
4. Шебеко, С. К. Дослідження впливу Глюкзаміну на перебіг гломерулонефриту з нирковою недостатністю в експерименті / С. К. Шебеко, І. А. Зупанець, А. С. Шаламай // Фармакол. та лікарська токсикол. – 2017. – № 6 (56). – С. 66–71.
5. Шебеко, С. К. Експериментальне дослідження ефективності Глюкзаміну при тубулярному ураженні нирок / С. К. Шебеко, І. А. Зупанець, А. С. Шаламай // Укр. біофармац. журн. – 2018. – № 2 (55). – С. 56–60. <https://doi.org/10.24959/ubphj.18.170>
6. Шебеко, С. К. Вивчення специфічної дії Глюкзаміну за умов розвитку діабетичної нефропатії в експерименті / С. К. Шебеко, І. А. Зупанець, А. С. Шаламай // Укр. біофармац. журн. – 2018. – № 1 (54). – С. 25–30. <https://doi.org/10.24959/ubphj.18.155>
7. Guide for the care and use of laboratory animals. – 8-th ed. – Washington : The National Academies Press, 2011. – 246 p.
8. European convention for the protection of vertebrate animals used for experimental and other scientific purpose : Council of Europe. – Strasbourg, 1986. – 52 p.
9. Методи експериментального моделювання ураження нирок для фармакологічних досліджень : метод. рек. / С. Ю. Штриголь, В. М. Лісовий, І. А. Зупанець та ін. – Х. : НФаУ, 2009. – 48 с.
10. Шебеко, С. К. Експериментальне вивчення ефективних доз комбінації кверцетину з похідними глюкозаміну за умов розвитку ниркової недостатності / С. К. Шебеко // Ліки України плюс. – 2017. – № 4 (33). – С. 26–29.
11. Доклинические исследования лекарственных средств : метод. рек. / под ред. А. В. Стефанова. – К. : Авиценна, 2002. – 528 с.
12. Микроскопическая техника: руководство / под ред. Д. С. Саркисова, Ю. Л. Перова. – М. : Медицина, 1996. – 544 с.

References

1. Pyroh, L. A., Ivanova, D. D. (eds). (2014). *Nefrologiia: natsionalnyi pidruchnyk*. Donetsk: Zaslavskyyi, 292.
2. Skvortcov, V. V., Tumarenko, A. V. (2017). *Klinicheskaia nefrologiia : kratkii kurs*. Sankt-Peterburg: SpetLit, 199.
3. Shebeko, S. K. (2017). Comparative experimental study of nephroprotective properties of glucosamine derivatives in combination with quercetin. *Ukrains'kij biofarmaceutičnij žurnal*, 5(52), 40–44. <https://doi.org/10.24959/ubphj.17.139>
4. Shebeko, S. K., Zupanets, I. A., Shalamai, A. S. (2017). *Pharmakologija ta likarska toksykologija*, 6, 66–71.
5. Shebeko, S. K., Zupanets, I. A., Propisnova, V. V., & Shalamai, A. S. (2018). Experimental study of Gluquamine efficacy in the case of tubular kidney damage. *Ukrains'kij biofarmaceutičnij žurnal*, 2(55), 56–60. <https://doi.org/10.24959/ubphj.18.170>
6. Shebeko, S. K., Zupanets, I. A., & Shalamai, A. S. (2018). Study of glucuamine specific action under conditions of diabetic nephropathy in the experiment. *Ukrains'kij biofarmaceutičnij žurnal*, 1(54), 25–30. <https://doi.org/10.24959/ubphj.18.155>
7. *Guide for the care and use of laboratory animals*, 8th edition. (2011). Washington: The National Academies Press, 246.
8. *European convention for the protection of vertebrate animals used for experimental and other scientific purpose: Council of Europe*. (1986). Strasbourg, 52.
9. Shtryhol, S. Yu., Lisovyi, V. M., Zupanets, I. A. (2009). *Metody eksperymentalnoho modeliuвання urazhennia nyrok dlia farmakologichnykh doslidzhen: metodychni rekomendatsii*. Kharkiv: NFAU, 48.
10. Shebeko, S. K. (2017). *Liky Ukrainy plus*, 4, 26–29.
11. Stephanov, A. V. (2002). *Doklinicheskie issledovaniia lekarstvennykh sredstv*. Kiev: Avitcenna, 528.
12. Sarkisova, D. S., Perova, Iu. L. (eds). (1996). *Mikroskopicheskaia tekhnika: rukovodstvo*. Moscow: Meditsina, 544.

Відомості про авторів / Information about authors / Інформація об авторах

Шебеко С. К., кандидат фармацевтичних наук, доцент кафедри клінічної фармакології та клінічної фармації, Національний фармацевтичний університет (<https://orcid.org/0000-0001-9350-7588>). E-mail: shebeko.sk@gmail.com

Shebeko S. K., Candidate of Pharmacy (Ph.D.), associate professor of the Clinical Pharmacology and Clinical Pharmacy Department, National University of Pharmacy (<https://orcid.org/0000-0001-9350-7588>). E-mail: shebeko.sk@gmail.com

Шебеко С. К., кандидат фармацевтических наук, доцент кафедры клинической фармакологии и клинической фармации, Национальный фармацевтический университет (<https://orcid.org/0000-0001-9350-7588>). E-mail: shebeko.sk@gmail.com

Зупанець І. А., доктор медичних наук, професор, завідувач кафедри клінічної фармакології та клінічної фармації, Національний фармацевтичний університет (<https://orcid.org/0000-0003-1253-9217>). E-mail: igorzupanets@gmail.com

Zupanets I. A., Doctor of Medicine (Dr. habil.), professor, head of the Clinical Pharmacology and Clinical Pharmacy Department, National University of Pharmacy (<https://orcid.org/0000-0003-1253-9217>). E-mail: igorzupanets@gmail.com

Зупанець И. А., доктор медицинских наук, профессор, заведующий кафедрой клинической фармакологии и клинической фармации, Национальный фармацевтический университет (<https://orcid.org/0000-0003-1253-9217>). E-mail: igorzupanets@gmail.com

Пропіснова В. В., кандидат фармацевтичних наук, доцент кафедри клінічної фармакології та клінічної фармації, Національний фармацевтичний університет (<https://orcid.org/0000-0002-1892-8937>). E-mail: vvp70@i.ua

Propisnova V. V., Candidate of Pharmacy (Ph.D.), associate professor of the Department of Clinical Pharmacology and Clinical Pharmacy, National University of Pharmacy (<https://orcid.org/0000-0002-1892-8937>). E-mail: vvp70@i.ua

Прописнова В. В., кандидат фармацевтических наук, доцент кафедры клинической фармакологии и клинической фармации, Национальный фармацевтический университет (<https://orcid.org/0000-0002-1892-8937>). E-mail: vvp70@i.ua

Шаламай А. С., кандидат хімічних наук, заступник директора з науки, ПАТ НВЦ «Борщагівський ХФЗ».

Shalamay A. S., Candidate of Chemistry (Ph.D.), deputy director of research, PJSC SIC "Borshchahivskiy CPP". E-mail: shalamay@bhfz.com.ua

Шаламай А. С., кандидат химических наук, заместитель директора по науке, ПАО НПЦ «Борщаговский ХФЗ».

E-mail: shalamay@bhfz.com.ua

Адреса для листування: 61057, м. Харків, вул. Пушкінська, 27, кафедра клінічної фармакології та клінічної фармації НФаУ.

+38 057 706 30 59. E-mail: clinpharm@nuph.edu.ua

Mailing address: 27, Pushkinskaya str., Kharkiv, 61057, Department of Clinical Pharmacology and Clinical Pharmacy, National University

of Pharmacy. +38 057 706 30 59. E-mail: clinpharm@nuph.edu.ua

Адрес для переписки: 61057, г. Харьков, ул. Пушкинская, 27, кафедра клинической фармакологии и клинической фармации НФаУ.

+38 057 706 30 59. E-mail: clinpharm@nuph.edu.ua

Надійшла до редакції 09.07.2018 р.